Polohování pacientů po CMP podle Bobath konceptu

Mikula J, Müllerová N. Prevence dekubitů. Praha: Grada Publishing, 2008.

Polohování pacienta po cévní mozkové příhodě (CMP) je velmi důležité a mělo by se s ním začít co možná nejdříve po přijetí do nemocnice. Následky CMP jsou jednostranná porucha hybnosti, citlivosti a vnímání těla, tzv. paréza, spastická obrna. Péče o pacienta začíná už jeho uložením na lůžko, které by mělo být dostatečně prostorné, rovné a přiměřeně tvrdé. Polohu měníme za standardních podmínek alespoň jednou za 2–3 hodiny. Častá změna polohy pacienta přispívá ke snížení spasticity, zabraňuje vzniku dekubitů a kontraktur.

■ **Uspořádání pokoje** (obr. 1)

Většina pacientů má po CMP problémy s vnímáním postižené poloviny těla. Stává se to hlavně při poruchách nedominantní hemisféry. Je to tzv. **neglekt syndrom –** nemocný nereaguje na žádné senzorické podněty z postižené strany těla, ale ani z prostoru na této straně, popřípadě zcela ignoruje své postižení. Proto musíme uspořádat pokoj tak, aby co možná nejvíce podnětů přicházelo právě z postižené strany. Předměty, které upoutávají pacientovu pozornost, jako například okno, případně televize, by měly být umístěny na straně parézy. Také lékaři, ošetřující personál, ale i návštěvy by měli přistupovat z této strany. Noční stolek by měl být umístěn také na straně parézy, hlavně z důvodu zlepšení sebeobsluhy. Pacient se na stolek snaží dosáhnout zdravou rukou, což ho nutí přetáčet se na postižený bok.

Obr. 1

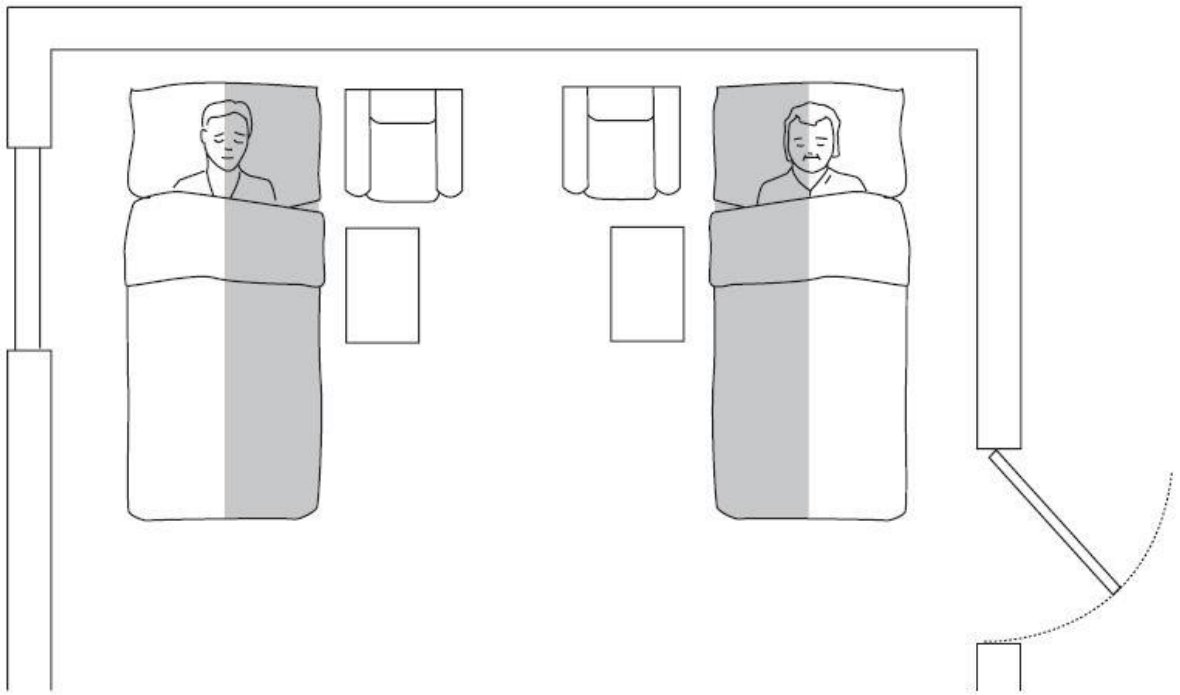

■ **Poloha na postiženém boku** (obr. 2)

Tato poloha podporuje vnímání postižené poloviny těla. Pacient leží na boku více navalen na záda, která má podložena v oblasti hrudní i bederní páteře. Při této poloze by neměl být nemocný navalen na břicho, protože dochází k bolestem ramene a kyčle. Paretická horní končetina je volně natažená před tělem dlaní vzhůru, všechny prsty natažené. Musí se vždy dbát na **funkční postavení ruky**. Osvědčilo se vkládání měkkých míčků nebo válečků do dlaně. Paretická dolní končetina je natažená v kyčli a mírně pokrčená v koleni, zdravá dolní končetina je mírně pokrčená v kyčli i v koleni a je podložená. Hlava je v prodloužení trupu.

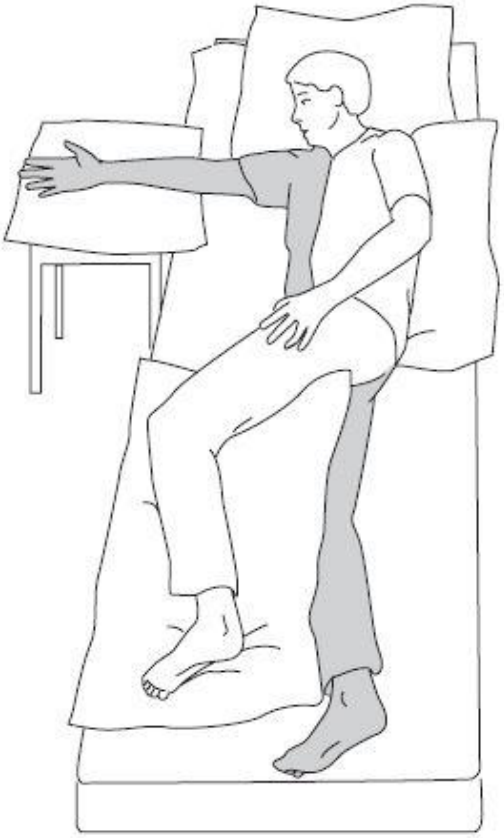

■ **Poloha na zdravém boku** (obr. 3)

Pacient leží mírně navalený na břicho, hlava je podložena tak, aby byla v ose těla. Paretická horní končetina leží předpažená do úhlu asi 100° na polštáři před tělem, ruka směřuje dlaní do polštáře. Paretická dolní končetina je mírně pokrčená v kyčli i v koleni a podložená spočívá před tělem. Zdravá horní končetina je v poloze, která vyhovuje pacientovi.

■ **Poloha na zádech** (obr. 4)

Pacient by měl ležet rovně, může mít podložen trup pomocí zvednutého podhlavníku postele nebo velkého polštáře, ale hlavu nesmí mít v předklonu (iritují se symetrické šíjové tonické

reflexy), hlava může být lehce natočená na stranu parézy. Postižená horní končetina je podložená mírně od těla a v zevní rotaci (dlaní vzhůru), všechny prsty jsou natažené, rameno stažené dolů. Postižená ruka může být otočená i dlaní dolů, ale musí se opět dbát na **funkční postavení ruky.** Obě dolní končetiny jsou lehce pokrčené, kyčel a stehno jsou podloženy, pánev předsunutá. Koleno nesmí být prověšené, pata je mimo postel nebo podložená, hlezno polohujeme do nulového postavení.

■ **Odsunutí pacienta v posteli** (obr. 5)

Pacient pokrčí kolena a s patami blízko hýždí. Terapeut stlačuje kolena k patám a druhou rukou pomáhá zvedat pánev a přesunout ji směrem do strany. Potom s pomocí polštáře přesune ramena do roviny těla.

Obr. 5

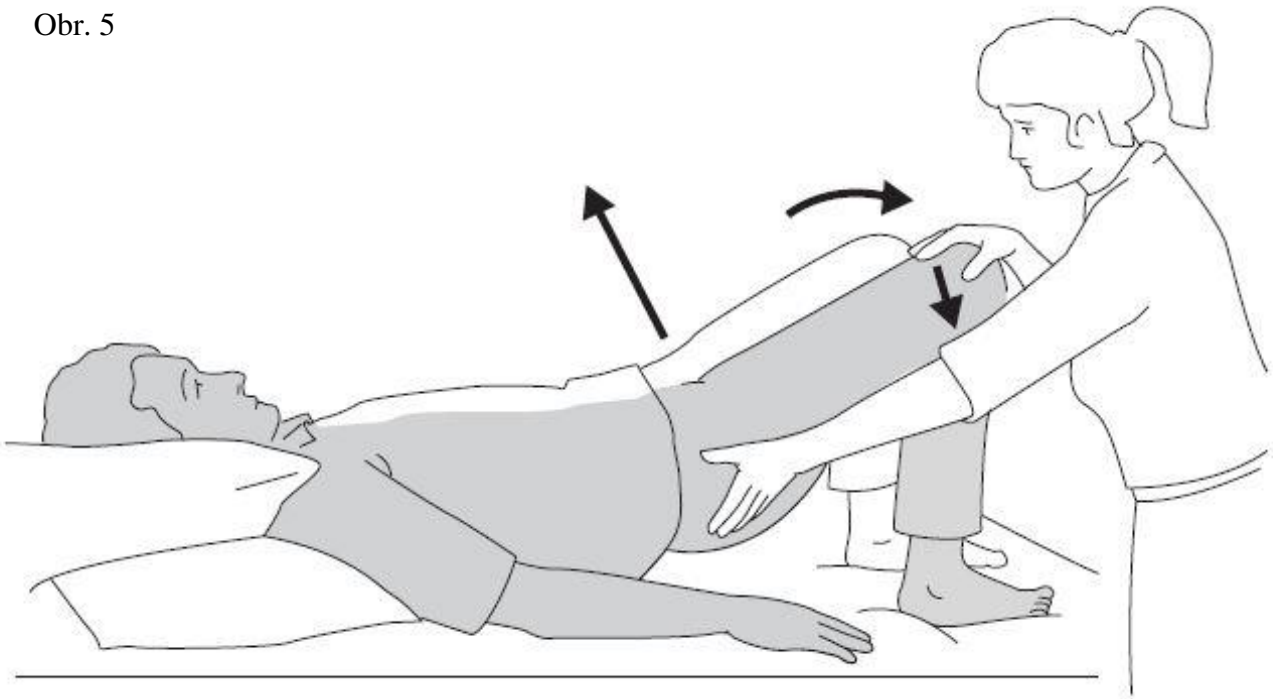

■ **Otočení na nepostižený bok**

Pasivní otočení (obr. 6) – koleno ochrnuté dolní končetiny je pokrčené a pacientovy dlaně jsou spojeny. Terapeut pomáhá současně za rameno a bok.

Obr. 6

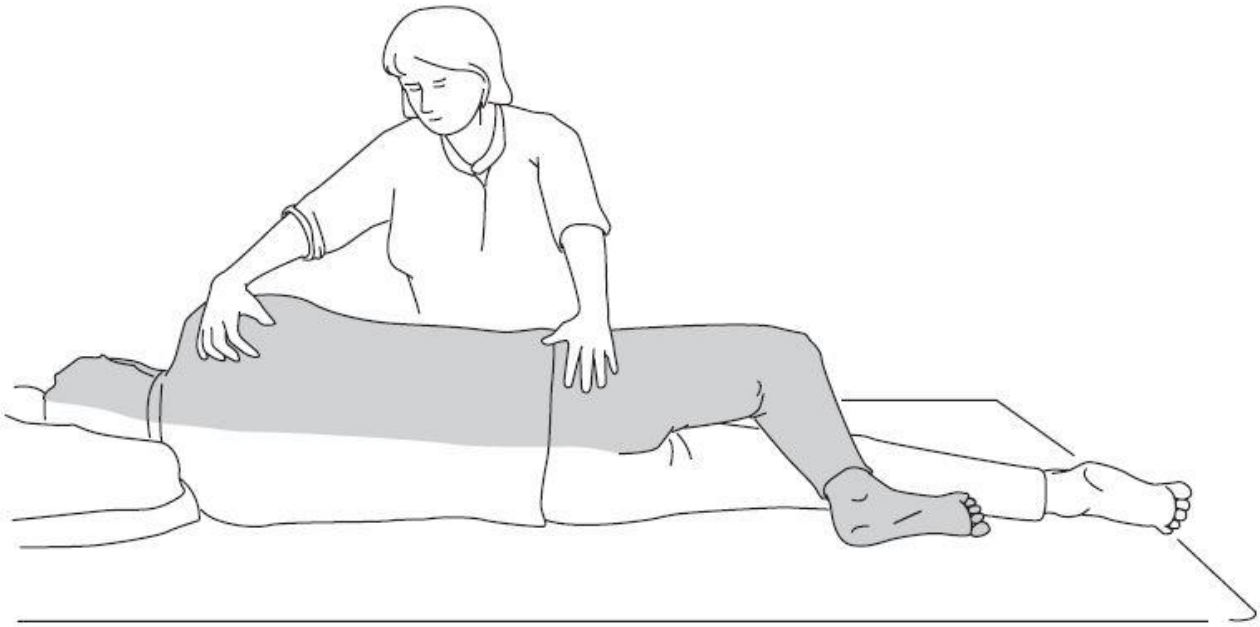

Aktivní otočení (obr. 7) – pacientovy dlaně jsou spojeny (viz. detail). Terapeut pomáhá pohybu přidržováním ochrnuté dolní končetiny za hýždí a vnější stranu chodidla.

Obr. 7

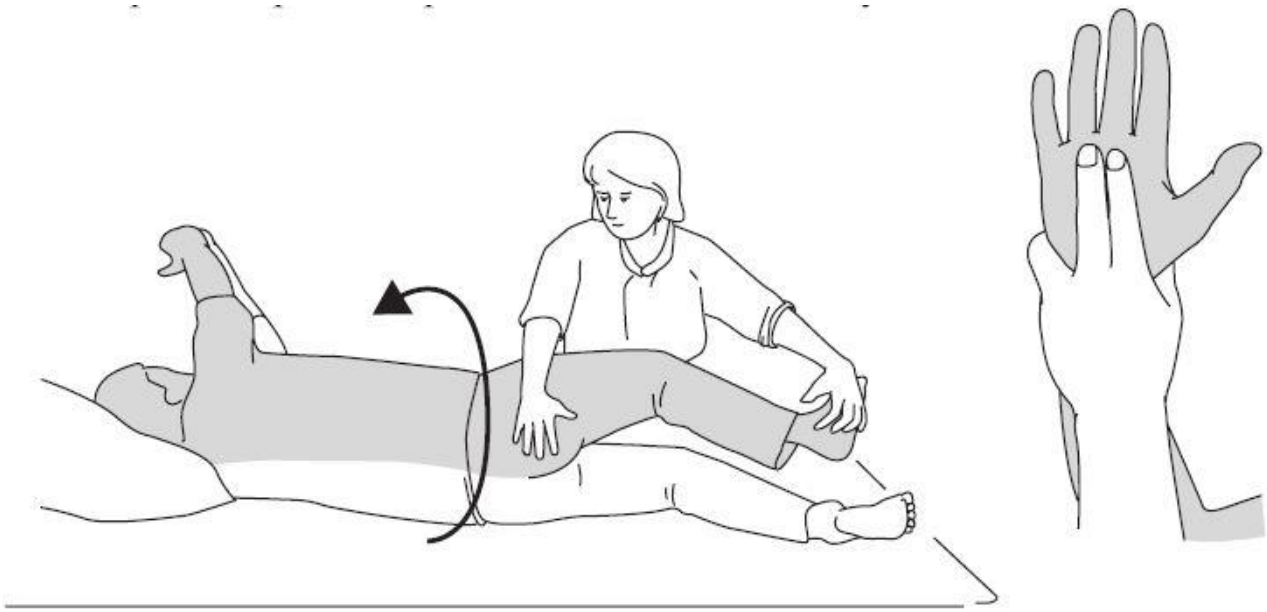

■ **Otočení na postižený bok** (obr. 8)

Terapeut pomáhá přidržováním ramene a kolene postižené strany. Nepostižené koleno a rameno pacient přetáčí sám.

Obr. 8

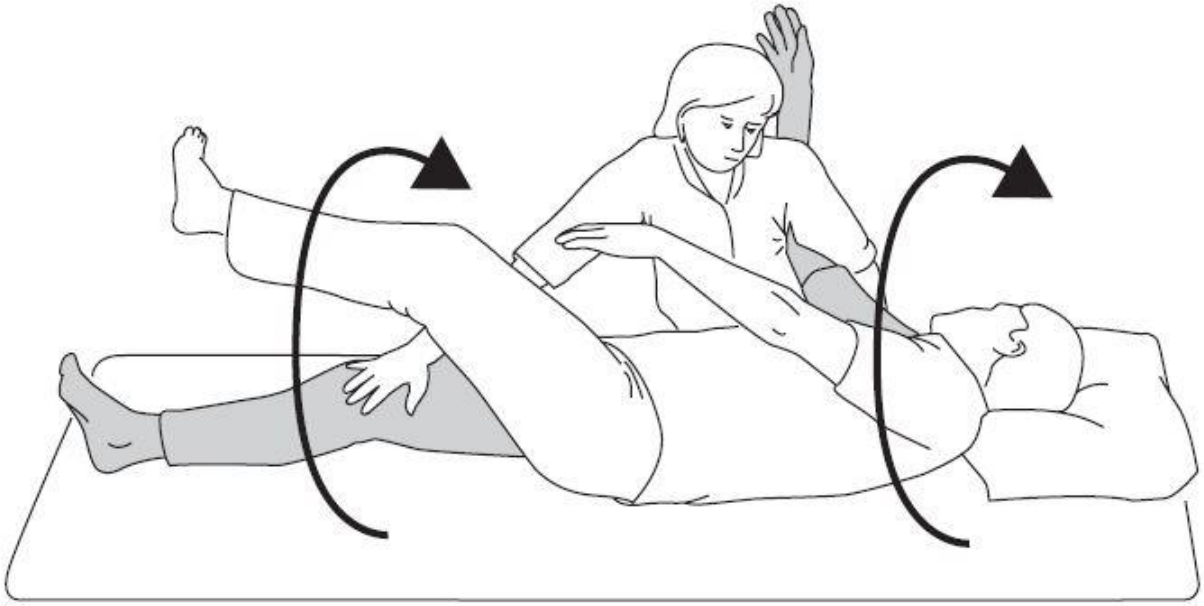

■ **Sezení v lůžku** (obr. 9)

Pacient sedí vzpřímeně s polštářem v bederní oblasti. Dolní končetiny svírají s tělem 90° a váha těla je rozložena stejnoměrně na obě hýždě. Horní končetiny jsou předpaženy a spočívají volně před tělem na stolečku nebo polštáři.

Obr. 9

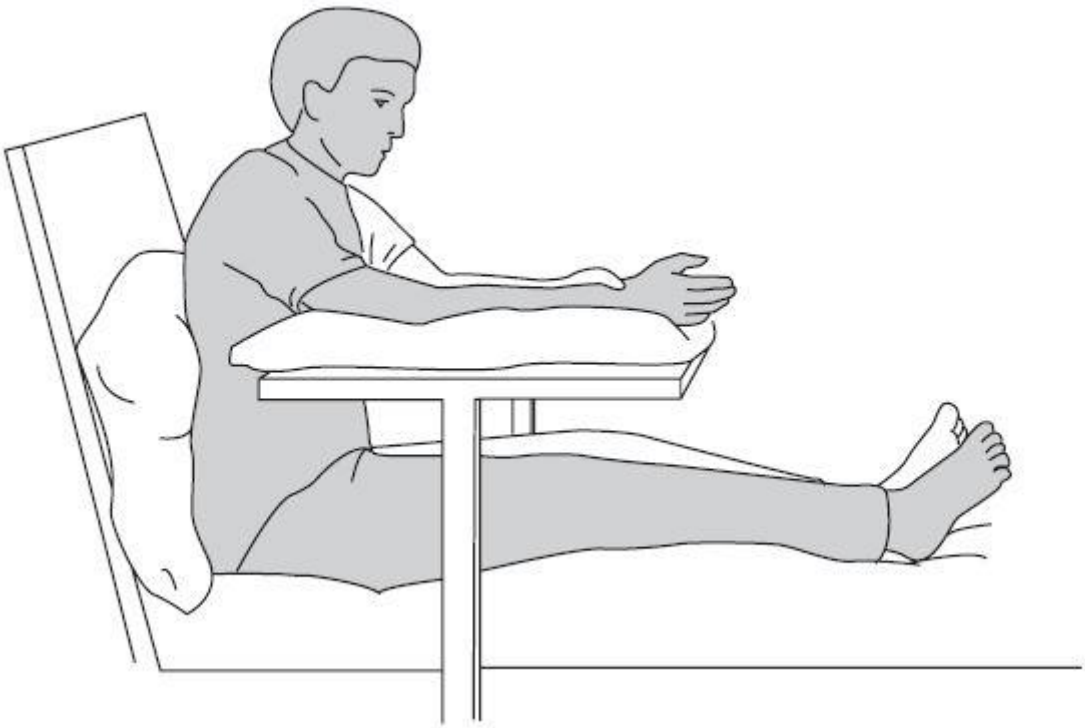

■ **Změna polohy z lehu do sedu**

Pasivní (obr. 10) – pacienta převracíme přes bok paretické strany, kolena jsou při tom pokrčená. Pacient se zdravou rukou opírá před tělem o okraj postele.

Obr. 10

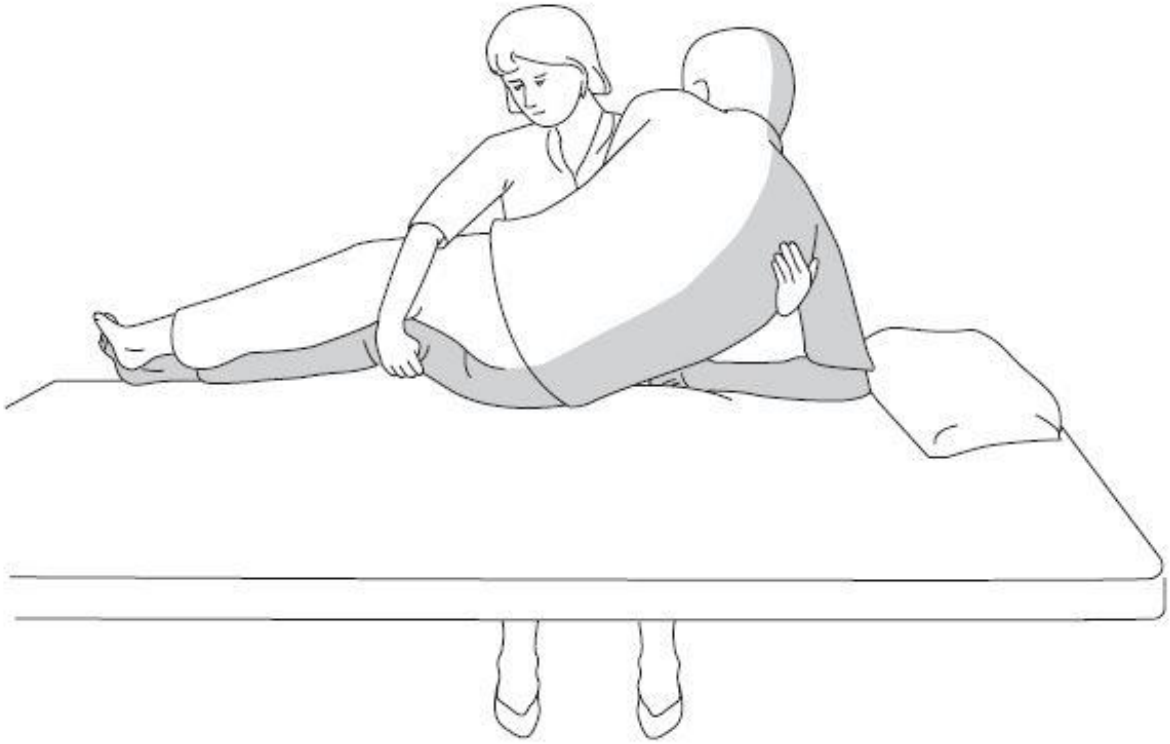

Aktivní (obr. 11) – pacient leží na postiženém boku a zdravou rukou se opírá o okraj lůžka. Terapeut usměrňuje pohyb podpíráním kyčle a vedením ramene zdravé strany směrem k nožní části lůžka.

Obr. 11

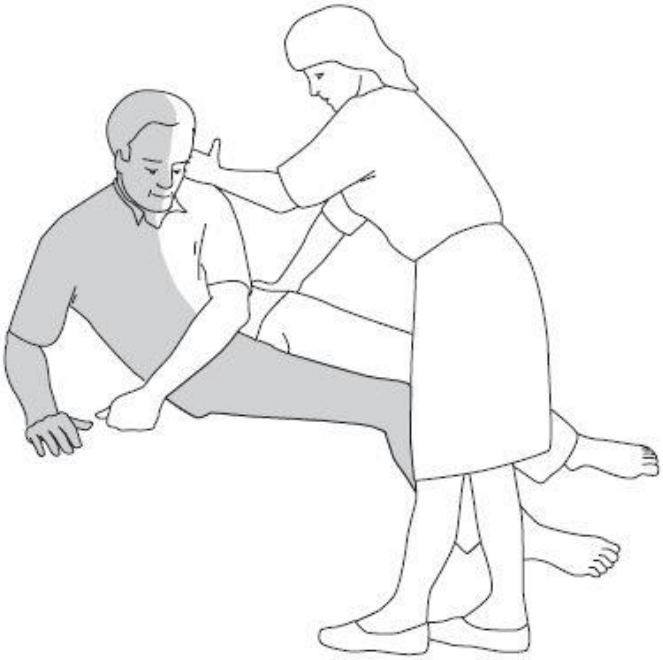

■ **Přesun z lůžka na ortopedický vozík a zpět** Obr. 12

Aktivní s dopomocí – předklon pacienta usnadníme přistavením židle, o kterou se může opírat sepnutýma rukama. Paty pacienta musí být na zemi a kolena nad chodidly. Pacient se předkloní a se sepnutýma rukama se opře o židli. Nadzdvihne se a váhu těla přenese dopředu tak, že je hlava před chodidly a hýždě přesune na židli nebo postel. Terapeut drží pacienta za boky a napomáhá plynulému přemístění.

Pasivní přesun (obr. 12) – postup je stejný, jen terapeut stojí na druhé straně, předkloní se nad pacienta, přidržuje jej mezi svými lokty a rukama jej zvedá za hýždě. Jednou nohou chrání pacienta před uklouznutím.

Aktivní přesun (obr. 13) – bez pomoci židle. Pacient musí být stabilní, v předklonu a obě ruce předpaženy. Přenese váhu těla dopředu, nadzdvihne se a otáčí se směrem k židli. Pohyb je přitom řízen rameny.

Obr. 13

■ **Přesun bez dopomoci** (obr. 14)

Pacient musí být stabilní, v předklonu a obě ruce předpaženy. Přenese váhu těla dopředu, nadzdvihne se a otáčí se směrem k židli přes ochrnutou polovinu těla.

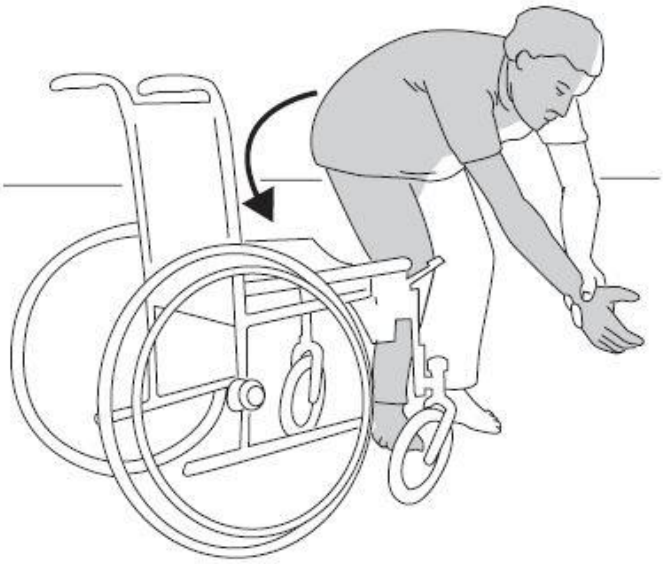

Obr. 14

■ **Sezení u stolu** (obr. 15)

Pacient má polštář v bederní oblasti. Horní končetiny jsou předpažené, lokty opřeny o stůl, ruce ve správné poloze podle obrázků. Chodidla jsou celá položená na podložce.
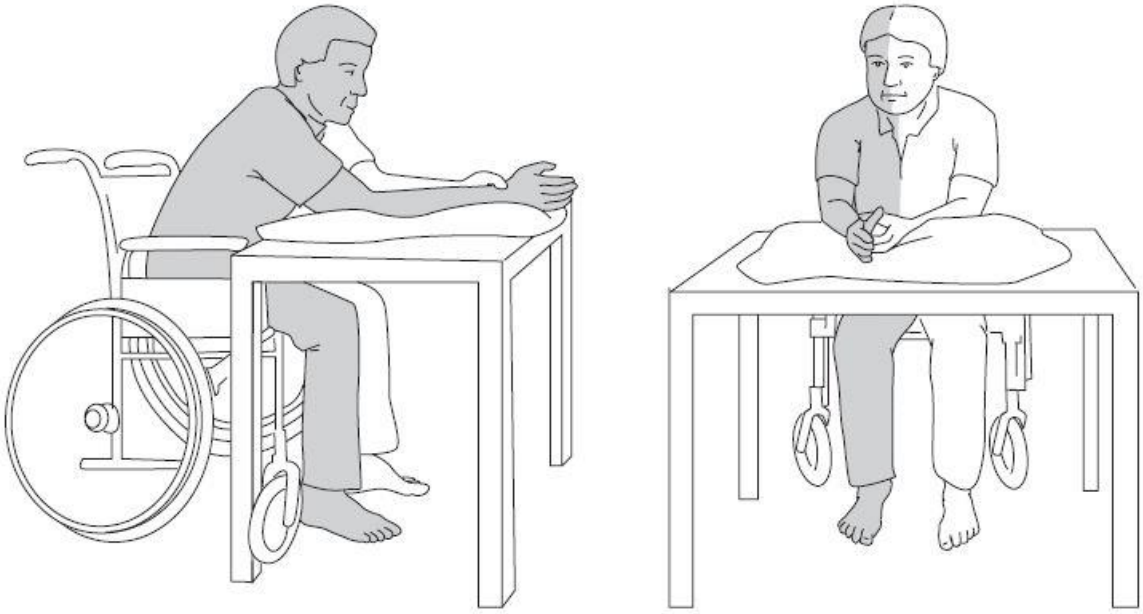
Obr. 15